Aus der klinischen Abteilung des Zahnärztlichen Instituts der Universität Basel. Vorsteher: Prof. Dr. O. Müller.

# Die Wirkung der arsenigen Säure, insbesondere des Nervarsens auf das Periodontium des Hundes

Inaugural-Dissertation

zur Erlangung der Doktorwürde der Zahnheilkunde der hohen medizinischen Fakultät der Universität Basel

Vorgelegt von

ARTHUR ROSENTHAL

Stein (St. Gallen)

Buchdruckerei Berichthaus — Zürich

1928

Von der medizinischen Fakultät Basel genehmigt
auf Antrag von Prof. Dr. Oskar Müller.

Basel, den 21. Januar 1928.

Der Dekan: R. Rößle.

ZÜRICH 1928 – SCHWEIZERISCHE MONATSSCHRIFT
FÜR ZAHNHEILKUNDE, BAND XXXVIII, No. 1.

Aus der klinischen Abteilung des Zahnärztlichen Instituts der Universität Basel. Vorsteher: Prof. Dr. O. Müller.

# Die Wirkung der arsenigen Säure, insbesondere des Nervarsens auf das Periodontium des Hundes

Inaugural-Dissertation

zur Erlangung der Doktorwürde der Zahnheilkunde der hohen medizinischen Fakultät der Universität Basel

Vorgelegt von

ARTHUR ROSENTHAL

Stein (St. Gallen)

Buchdruckerei Berichthaus — Zürich

1928

R. UNIV.
BIBLIOTHEEK
LEIDEN

Aus der klinischen Abteilung des Zahnärztlichen Instituts der Universität Basel. Vorsteher: Prof. Dr. O. Müller.

# Die Wirkung der arsenigen Säure, insbesondere des Nervarsens auf das Periodontium des Hundes.

---

INAUGURAL-DISSERTATION

zur Erlangung der Doktorwürde der Zahnheilkunde der hohen medizinischen Fakultät der Universität Basel

Vorgelegt von

*Arthur Rosenthal*, Stein (St. Gallen).

---

## I. Einleitendes.

Arsenpräparate werden schon seit bald einem Jahrhundert in der konservierenden Zahnheilkunde zur Devitalisation der Pulpa angewandt. Man hat sich jahrelang mit der alleinigen klinischen Kenntnis von der Wirkung des verwendeten Medikamentes begnügt. Für die nähere Betrachtung der histologischen, pharmakologischen und anatomisch-pathologischen Folgeerscheinungen sind von jeher eine große Reihe grundlegender Fragen offen geblieben. Eine Reihe von Arbeiten der letzten zwanzig Jahre zeugt davon, wie sehr sich die zahnärztlichen Autoren um die Klärung dieses wichtigen Problems bemühen. Die genannte Literatur beschäftigt sich allerdings vornehmlich mit der Einwirkung des Arsens auf die Pulpa, ohne dem Periodontium die gebührende Beachtung zu schenken. Aber selbst diese Abhandlungen sind nicht zahlreich und

vor allem außerordentlich widersprechend. So herrschen noch heute über die pharmakologischen Eigenschaften der arsenigen Säure die verschiedensten Ansichten. Des weiteren hat sich seit dem erfreulichen Ausbau der Lokalanästhesie eine heftige Diskussion entsponnen, ob es zweckdienlicher sei, die Pulpa unter Lokalanästhesie oder nur nach Devitalisation mit Arsen zu exstirpieren. — Die Bedeutsamkeit des ganzen Fragenkomplexes als Mittel zum Zweck erhellt in erster Linie aus dem immer noch nicht mit endgültigem Erfolg beschiedenen Suchen nach einer idealen Wurzelfüllung; der moderne Kliniker ist gewöhnt, sein Procedere bei solchen zahnärztlichen Operationen nach histologischen Erkenntnissen zu richten. Es bleibt somit für alle weiteren Maßnahmen im Wurzelkanal eine Conditio sine qua non zu wissen, welche histopathologischen Vorgänge sich gerade zuvor am Apex und seiner Umgebung abgespielt haben, abgespielt haben *müssen*, damit unser Unternehmen von dauerndem Erfolg gekrönt werde. — Unter Hinweis auf ein paar klinische, wissenschaftlich aber geklärte Mißerfolge wird von einigen Autoren in periodischen Zeitabständen gegen die Arsenapplikation Sturm gelaufen. Trotz vielem Suchen ist es bis jetzt noch nicht gelungen, an die bewährte Stelle des Arsens ein Medikament zu setzen, welches uns die Pulpa devitalisiert und dazu die Gewebe jenseits des Apex in die biologisch geforderte Bereitschaft für die Exstirpation und darauf folgende Wurzelfüllung setzt. Auf der anderen Seite aber versetzen uns physiko-chemische Erkenntnisse, zumal aus dem Gebiete der Kolloidchemie in die Lage, die Arsenmedikation wesentlich zu verbessern und diesbezügliche Resultate durch äußerst genaue Dosierung sicherer zu gestalten.

Vorgehend meinen eigenen Untersuchungen seien nun noch in Kürze die bisherigen Ergebnisse in der Arsenforschung angeführt. Es werden jedoch nur diejenigen grundlegenden Arbeiten berücksichtigt, welche in irgendeinen Zusammenhang mit meinem Thema gebracht werden können.

Daß Arsen auf die Blutgefäße wirke, wird von allen Autoren zugegeben, es herrschen jedoch zurzeit immer noch Widersprüche, welcher Natur diese Wirkung sei. *Scherbel*

(Leipzig, Dissert. 1920) wirft die Frage auf, ob man eine direkte Alteration — Ätzung! — der Gefäßwandungen annehmen müsse, oder ob es sich hauptsächlich um Wirkungen auf nervösem Weg handle, Änderungen des Blutdruckes, resorptiv verursacht, oder ob endlich die schweren Stoffwechsel-Störungen in den Gefäßwänden für sich allein als Ursache zu den bekannten weiteren Vorgängen angesehen werden könnten. — Von *Meier* und *Gottlieb* (Experiment. Pharmakologie) wird das Hervorrufen einer eigentlichen Entzündung durch As bestritten, von den meisten Autoren aber verteidigt. — Es wird betont, daß die sehr langsame Wirkung eine Ätzung ausschließe. Welches die eigentliche histopathologische und pathophysiologische Veränderung an den Kapillaren ist, ist eine unerledigte Frage.

*Schröder* hat sich schon 1912 gegen den früher herrschenden Standpunkt gewandt, wonach die arsenige Säure im Tierkörper in Arsensäure übergehe und als solche eine Folge von Oxydations- und Reduktionsprozessen nach sich ziehe, eine große Quantität naszierenden Sauerstoff, wodurch es im lebenden Eiweiß zu gesteigerter örtlicher Verbrennung komme.

*Greve* verteidigt die Eiweißkoagulation durch As, will aber daneben eine spezifische chemische Wirkung sehen. *Arkövy* spricht von einem chemischen Prozeß, sich auswirkend zwischen Arsen, den Elementen des Blutes und dem Gewebsplasma. Die besondere Veränderung der Gefäße bedingt in erster Linie die Pulpanekrose. Weiterhin ist eine direkte Giftwirkung der arsenigen Säure auf die übrigen Gewebselemente, besonders die Nerven, vorhanden.

Es wird vielfach behauptet, Arsen habe elektive Wirkung auf die Nervensubstanz *(Witzel)*. — Nach *Römer* werden außer den Gefäßen auch die Erythrozyten alteriert. Der Blutstrom wird verlangsamt, deshalb die Bildung zahlreicher Thromben. — *Schröder* glaubt kaum, daß es sich wirklich um Thromben handle, da es ihm nicht gelungen ist, Fibrin nachzuweisen. Nach seiner Meinung stellt As ein Protoplasmagift dar, welches die Molekularstruktur des Protoplasma verändert, ohne starke chemische Affinität zu zeigen. Eine chemische Eiweißzerstörung wie nach Alkalien und Säuren (Ätz-

giften) ist nicht zu konstatieren. Weiße oder gemischte Thromben sind nicht nachweisbar, höchstens Gerinnungsthromben. Auch *Schröder* bestreitet eine eigentliche Entzündung (kein Serum, keine Leukozyten). Er bestreitet ferner ein allmähliches Fortschreiten gegen die Wurzelspitze; die Störungen machen sich fast gleichzeitig — an den Gefäßwänden — in allen Teilen der Pulpa bemerkbar. Dies eine Folge rascher Resorption. Nach *Schröder* werden die Nerven, unabhängig vom Gefäßsystem, vorher schon alteriert, durch direkte, rein chemische Wirkung des As, also nicht sekundär infolge Störungen der Zirkulation. Die kaum eindringende Ätzwirkung wie auch die eiweißfällende Wirkung des Arsens sind für das Zustandekommen der Nekrose ohne Belang.

Während nach *Liebig* (Archiv f. exp. Pharm. u. Pathol. Bd. 11) die arsenige Säure in Berührung mit den Geweben Verbindungen eingeht, welche sie gegen Verfaulung und Verwesung immun machen, betont *Walkoff*, daß keinerlei besonders antiseptische Wirkung zu konstatieren sei, sondern nach Arsennekrose bald Gangrän einträte. Untersuchungen, wie sich Arsen gegenüber den verschiedenen Mikroorganismen verhält, sind noch im Gange. Die weitere Behauptung *Liebigs*, der entstandene Schorf setze sich aus Arsenalbuminaten zusammen als reine Ätzwirkung, ist lebhaft angegriffen worden. *Schröder* glaubt, daß das Arsen eiweißbindende Kraft habe.

Auch *Scherbel* 1920 kann sich nicht entscheiden im Streite darüber, ob das dreiwertige Arsenion als Plasmagift oder als Ätzmittel anzusehen sei. Nach anderer Meinung sei der vorgefundene Ätzschorf eine Nekrose infolge kapillärer Thrombose. — Die Wirkung dürfte eine außerordentlich vielfältige sein; jedenfalls ist die Applikationsstelle am schwächsten betroffen. — *Hartkopp* (1920, Dissert. Kiel) tritt mit vielen Belegen für die Ätzwirkung des Arsentrioxyds aufs lebende Gewebe ein. Nach ihm wirkt es oberflächlich ätzend, dann tritt rein chemisch eine Umsetzung in ein Natriumsalz der Arsensäure ein. Dieses Arsenat wirkt dann als Plasma-, vor allem Kapillargift und zerstört die Pulpa. Die alte Oxydations- und Reduktionstheorie, wonach es sich um eine Auf- und Rück-

entwicklung von arseniger Säure zu Arsensäure handelt, betrachtet *Hartkopp* als erledigt.

Es scheint mit unüberwindlichen Schwierigkeiten verbunden, an Hand der bis hieher dargelegten Meinungen sich ein eindeutiges Bild über die Arsenwirkung zu machen. Und wiewohl es eine jedem Praktiker geläufige Tatsache ist, daß auch die Gewebe jenseits des Foramen apicale und längs des ganzen Wurzelverlaufs bis zum Epithelansatz unter Umständen von der Nachbarschaft der Arseneinlage beeinflußt werden können, blieben die meisten Arbeiten auf das Gebiet im Zahninnern beschränkt.

Einige wenige Autoren haben ihre Untersuchungen weiter ausgedehnt. *Scherbel* untersuchte menschliche Zähne. Angewandt wurde reine arsenige Säure. Ich möchte schon an dieser Stelle ausdrücklich betonen, wie schwer es ist, die Versuchsreihen der verschiedenen Experimentatoren unter sich und mit der meinen zu vergleichen, weil erstens nicht überall das gleiche Einlagematerial und zweitens durchaus verschiedene Quantitäten pro Zahn verwendet wurden. *Scherbel* z. B. gibt an, jeweils ein stecknadelkopfgroßes Wattebäuschchen, von indifferenter Flüssigkeit benetzt, in arsenige Säure getaucht zu haben. Der Stecknadelkopf als Dosierungsgröße ist für die hier in Betracht kommenden Untersuchungen ungefähr was die Messerspitze in der Pharmakologie, ein ungenaues, unzuverlässiges Maß. Versuche, welche nicht alle auf gleichen Konstanten basieren, können zur vergleichswissenschaftlichen Konkurrenz nur unter großen Bedenken nebeneinandergestellt werden. Man lasse nicht außer acht, daß die arsenige Säure schon in der klinischen Pharmakologie eine der kleinsten Maximaldosen hat und auch histopathologisch die geringsten Mengenunterschiede von entscheidendem Einfluß sein dürften.

*Scherbel* glaubt aus seinen Versuchen eine elektive Arsenwirkung auf die Muskelelemente der Gefäßrohre herauslesen zu können. Die zahlreichen profusen Blutungen will er ausschließlich als solche diapedetischer Natur angesehen wissen. Rhexisblutungen bestreitet er. Nach ihm wäre Arsen sowohl ein Kapillar- als auch Ätzgift. Die Odontoblasten sollen eine

größere Widerstandsfähigkeit gegen die Einwirkung der arsenigen Säure haben als die Pulpazellen. Hinweise auf die Wurzelhaut fehlen auch hier.

Entgegen der in einer rezenteren Arbeit (*Gottlieb*, 1919) geäußerten Behauptung, Arsen kenne kein Foramen apicale, scheint nach *Schröders* Auffassung das Foramen zum mindesten stark abschwächend zu wirken. *Schröder* untersuchte die Eckzähne älterer Hunde. Die genauere Alters- und Rasseangabe, die für unseren Zweck eine bedeutsame Konstante darstellen kann, wird nicht angegeben. Nach Freilegen der Pulpa wurde Arsen eingeschlossen. In welcher Form, wird nicht genauer gesagt. Die Wurzelhaut zeigte nach acht Tagen starke entzündliche Infiltration, «welche stellenweise den Eindruck einer eitrigen Einschmelzung macht». Weiterhin fand *Schröder* sehr viele polymorphkernige Leukozyten im Gewebe des Periodontiums. Da meine eigenen nachstehenden Befunde nicht die gleichen Resultate lieferten, seien diese Einzelheiten aus den angeführten Arbeiten besonders hervorgehoben. Diesen nicht mehr direkt zerstörenden, sondern nur entzündungserregenden Einfluß aufs Periodontium schreibt *Schröder* dem an diesem Orte bereits sehr verdünnt anlangenden As, zusammen mit den von ihm zerstörten und durchsetzten Pulpamassen zu. Die Produkte des pathologischen Zellstoffwechsels, das zerfallene Protoplasma werden für die Entzündung, d. h. besonders für die Gefäßalteration verantwortlich gemacht. Multiple Blutungen und Kernveränderungen als typische Anzeichen direkter Arseneinwirkung wurden von *Schröder* jenseits des Apex nicht beobachtet. Es handelt sich also nach ihm in den meisten Fällen inflammatorischer Wurzelhautreizung durch Arsen weniger um die direkte chemische Wirkung, sondern hauptsächlich um die unter der Giftwirkung des As entstandenen Pulpanekrosen, welche an der Wurzelspitze Reizerscheinungen hervorrufen.

Extreme Stellungnahmen, wie diejenige *Guido Fischers*, in den Bereich der Diskussion zu ziehen, kann ich mich aus schon genannten Gründen nicht recht entschließen. Es fehlen die genauen Angaben, unter welchen Kautelen, an wessen Zähnen, mit wieviel und welcher Substanz, nach welcher Zeit *Fischers*

Versuche Ergebnisse zeitigen, die ihn u. a. folgendes behaupten lassen: «Ein unter solchen Giften stehender Wurzelkanal läßt die Wurzelhaut nicht zur Ruhe kommen und liefert, solang der Kanal unter ihrem Einfluß steht, ständig neue Reize». «Die bei der Behandlung der Pulpitis gebräuchlichen Medikamente, allen voran das Arsen, schädigen die Wurzelhaut aufs schwerste.» Es ist denkbar, sogar eine unbestrittene Tatsache, daß jenseits einer gewissen minimalen, idealen Dosierungsbreite liegende Arsenmengen angesichts der wohlbekannten individuellen Schwankungen und eventuell auch Idiosynkrasien, auch topographischen Verschiedenheiten, sehr leicht hie und da unerfreuliche Reizungen der Wurzelhaut zur Folge haben. Aus diesen Beobachtungen ohne weiteres dem Arsen das Todesurteil zu sprechen, dürfte allzu weit gegangen sein. Es sollten uns im Gegenteil die klinischen Mißerfolge veranlassen, unser zahnärztliches Tun nicht ausschließlich von der Empirie leiten zu lassen, sondern dem histologischen Geschehen, verursacht durch die Gegenwart unserer Medikamente, mehr Aufmerksamkeit zu schenken.

In neuerer Zeit hat *Hans Hermann Rebel* (D. M. Sch. f. Zahnheilk. 1924) versucht, die bisherigen Forschungen einer Lösung zuzuführen. Auch in seinen Angaben vermisse ich einen Hinweis auf Quantität etc. des angewandten Mittels. Operiert wurde mit der vielfach üblichen Arsenpaste:

Rp. Acidi arsenicosi
Cocaini hydrochlor. $\overline{aa}$ 1,0
Adde Phenol. liquefact. gtt. q. s.
ut. f. pasta.

*Rebel* konstatiert eine besondere Affinität zu den Leukozyten; er beobachtet solche schon nach 18 Stunden Arseneinwirkung. — Im übrigen wird der Vorgang als eine Vergiftung des Bindegewebes, der Nerven und speziell der Kapillaren dargestellt. Eine örtliche Resistenz gegenüber der reizenden, nekrotisierenden As-Wirkung wird erwähnt. *Rebel* bestreitet die Eiweißfällung; die nektrotische Schicht sei indirekt durch Ausschaltung des Blut- und Stoffwechsels infolge Kapillarparalyse erzeugt. — Nach 36 Stunden Liegedauer der Einlage findet er bereits an der Übergangsstelle zum Perio-

dontium einen Blutungsherd, nach 48 Stunden eine Abwehrzone in der apikalen Wurzelhaut. *Rebels* Versuche gelten hauptsächlich der praktischen Frage: «Exstirpation unter Lokalanästhesie oder nach Arsen?» Über seine Untersuchungen der Arsen- und Anästhesiewunde braucht im Rahmen meines Themas nicht weiter die Rede zu sein. Wichtig ist nur seine These, wonach durch Arsen-Reizdosen eine Stimulisierung der Wurzelhaut erkennbar wird und damit Schutz der eröffneten Gewebspartien. Diese seien nach Anästhesie für die folgende Wurzelfüllung ganz unvorbereitet. Langbefristete Einlagen wurden von *Rebel* nicht vorgenommen.

Über den Verbleib des Arsens, welches zu Devitalisationszwecken eingelegt wurde, liegen nur wenig Untersuchungen vor, darunter wiederum recht gegensätzliche Ergebnisse. *Franz Heinze* (Göttingen, D. M. f. Zahnheilk., Heft 14, 1924) betrachtet es als eine akademische Frage, ob das As seinen Weg durchs Foramen apicale in die Wurzelhaut oder durch die Dentinkanälchen an die Dentin-Zementgrenze und von da ins Periodontium nehme. Für *Miller* bildet das Foramen eine Barrikade; *Heinze* hingegen konnte mittelst der *Marschschen* Methode schon nach zwei Tagen das Arsen im apikalen Pulpateil nachweisen, ebenso im umgebenden Dentinmantel.

Klinisch bedeuten diese Tatsachen, welche neuerdings durch einen Basler Kollegen, *Lenzin*, wieder erhärtet worden sind, recht wenig. Es würde sich darum handeln, die Versuche rein quantitativ weiter zu verfolgen. Eine weitere Frage ist ja, ob nicht die in allen Fällen ganz minimalen Mengen des diffundierten Arsens im Sinne *Rebels* einen erwünschten Reiz aufs Periodontium ausüben. — Schon nach einer Liegefrist von 18 Stunden konstatiert *Rebel* in einer weiteren Versuchsanordnung histologische Veränderungen an der Wurzelhaut in Gestalt deltaförmiger Infiltrationshauben über den apikalen Pulpaendausläufern. Mit Hinweis auf meine eigenen Versuche sei nochmals auf folgendes hingewiesen: 1. Der genannte Autor beläßt seine Einlagen höchstens 48 Stunden. 2. Er exstirpiert sodann die Pulpa. 3. An die Perforationsstelle kommt sodann Harvardzement oder Harvardamalgam. *Rebel* beobachtet nach einigen Tagen eine Bildung zystoider supra-

apikaler Hohlräume im Paradentium; zwischen ihnen und dem Apex lassen sich neu entstandene fibrilläre Granulationsmassen nachweisen. Leichte Alveolarresorption ist ebenfalls vorhanden, andererseits aber auch Knochenzement-Neubildung, tendierend nach einem Abschluß der Foramina gegen das Kieferinnere.

Endlich hat *Euler* in seiner kürzlich erschienenen Pathohistologie der Zähne der «Arsenperiodontitis» ein Kapitel gewidmet. Er experimentierte zuerst mit kolloidalem Arsenik, wovon eine «gut stecknadelkopfgroße Menge» auf die freigelegte Pulpa appliziert wurde. Es wäre interessant zu wissen, wie groß diese angegebene Menge gewesen ist, da meine eigenen, ebenfalls mit einem (allerdings genau dosierten) kolloidalen Arsenpräparat vorgenommenen Untersuchungen lange nicht so stürmische Erscheinungen hervorgerufen haben. Schon nach *einem* Tag sah *Euler* jenseits des Apex einen Herd stärkster Infiltration, starke Vasodilatation, also bereits eine akute Periodontitis. In einem Acht-Tage-Präparat erstreckte sich die Entzündung bis auf den Knochen, der zum Teil nekrotisch geworden war. Das Periodontium war teilweise eitrig eingeschmolzen. Etwas weniger heftig reagierte nach *Eulers* weiteren Versuchen die Wurzelhaut auf reine arsenige Säure (wieviel davon für eine Einlage genommen wurde, bleibt in seinem Buche unerwähnt!). Nur nach 28 Tagen kam es zu einer Art Zystenbildung: Nekrotische Gewebsmassen im Innern einer derben Bindegewebskapsel.

Rückblickend auf die Darlegungen der zitierten Autoren möchte man die Bedeutung des Periodontiums gegenüber der nekrotischen und damit klinisch nicht mehr interessierenden Pulpa mehr gewürdigt wissen. Sparsamkeit an den vielen starken Medikamenten, welche nach Räumung des Wurzelkanals mit Vorliebe eingebracht werden, ist geboten. Erst die allerjüngsten histologischen Untersuchungen haben uns gelehrt, wie wenig harmlos die meisten täglich gebrauchten Kanaldesinfizientien sich der Wurzelhaut gegenüber verhalten. Die Hauptbetonung verdient jedoch m. E. der Umstand, daß vorher schon ein Medikament als erstes hat auf das Periodontium wirken können: eben das Arsen, wodurch dort ein vielleicht

nicht zu unterschätzender Reizzustand hervorgerufen wird. Die erste Manipulation im Kanal, das erste dort tätige Chemikale müssen für die als außerordentlich empfindliches Organ bekannte Wurzelhaut von hervorragender zukünftiger Bedeutung sein; von ihr hängt ja schließlich das Los des Zahnes ab, wenn wir den umgebenden Knochen mit einrechnen. Und von ihrer Reaktionsfähigkeit und nunmehrigen Beschaffenheit hängt auch ab, was wir von einem Wurzelfüllmaterial verlangen müssen. Somit erscheinen weitere Versuche über die Relationen zwischen Arsenpräparaten und Wurzelhaut gerechtfertigt.

## II. Pharmakologisch-klinische Bemerkungen über die gebräuchlichen Arsenpräparate.

Allgemein therapeutisch kommen die beiden Oxyde: $As_4O_6$ und $As_2O_5$ in Frage. Dreiwertiges As verhält sich gegenüber zellulärem Protoplasma viel aktiver als fünfwertiges, welches wohl überhaupt nur soweit in Organismen seine Wirkung entfalten kann, als es dort zu dreiwertigem reduziert wird. — Bedeutung für die Zahnheilkunde, speziell eben die Pulpadevitalisation, haben: 1. Das gediegene metallische As, bergmännisch Scherbenkobalt genannt, ein H- und O-freies Präparat. Seine Wirkung ist relativ langsam, weil zuerst die Oxydation zu Arsenik und dann erst zu arseniger Säure erfolgen muß. 2. Der eigentliche Arsenik, $As_4O_6$, eine O-haltige Substanz, keine Säure. Es ist dies ein weißes unschädliches Pulver ohne Geschmack und Geruch, welches erst in Lösung wirkt; bei Berührung mit lebender Substanz geht die Verbindung mit Wasser und damit der Übergang in arsenige Säure vor sich. 3. Die arsenige Säure, $As_2O_3$, Arsentrioxyd, hat nur geringen Säurecharakter; hier ist also sowohl O als auch H vorhanden. Äußerst giftig ist das Anion. Gleichviel, welche Wahl wir unter den angeführten Substanzen treffen: es bildet sich schließlich immer arsenige Säure; erst vom Augenblick ihrer Entstehung an tritt auch die Wirkung aufs lebende Gewebe ein. Obschon man nun diese selbst nach

allen Erfahrungen nicht der gewöhnlichen Ätzwirkung gleichsetzen darf, dürfte der Schorf unmittelbar unter der Applikationsstelle kaustischer Natur und als solcher ein Produkt der H-Jonen sein. Hinzu tritt aber all das, was der arsenigen Säure den berechtigten Namen eines Protoplasmagiftes eingetragen hat: Die Wirkung bleibt nicht nur auf die unmittelbare Nachbarschaft der Einlage beschränkt. Sie dringt langsam weiter (natürlich diffundiert auch das Arsen) und zwar nicht im Sinne grob-anatomischer Strukturänderung der betroffenen Gewebspartien, wie sie bei Säuren, Alkalien etc. auftreten, sondern als fein-molekulare Störungen. Erst postmortal zersetzt sich die Zelle. Am Orte der ersten und nächsten Berührung entsteht wie gesagt eine Art Schorf, so z. B. auch auf der Mundschleimhaut (weißlich-bläulicher Fleck, Epithelverlust). Ob nun in diesem Gebilde ein Eiweißniederschlag zu konstatieren ist oder nicht, ob es also den Namen Schorf zu tragen berechtigt ist oder nicht, scheint mir für die Folge und für alle histopathologischen Betrachtungen eine höchst akademische Frage und also müßig zu sein, sich darüber den Kopf zu zerbrechen. Wesentlich und von großer Bedeutung ist auch nicht die darunterliegende Zone noch chromophilen Gewebes, sondern erst was jetzt kommt: Ein Gebiet der verschiedensten, aber alle zu schließlicher Nekrose führenden Zerfallstufen, so in den Zellen selbst nekrobiotische Erscheinungen, Pyknose, Karyolyse und Karyorhexis, Quellung oder Schrumpfung der Kerne, körniger Zerfall der Nervenscheiden etc. Die Neurofibrillen unterliegen sehr bald diesen Ernährungsstörungen, der Schmerz verschwindet bald. Das Gift wird auf dem Blutweg transportiert, wobei die Kapillaren ganz besonders geschädigt werden. Einerseits greift die arsenige Säure die Wandungen der Gefäße an und führt hier zu Alterationen, welche zusammen mit der veränderten Zirkulation alle weiteren Vorgänge bedingen. Die bald eintretende Hyperämie der gesamten Pulpa ist nämlich äußerst stark, ebenso die Vasodilatation; eine enorme Stase ist die Folge. Dazu treten in kürzester Frist Extravasate, so daß eigentlich nichts im Wege steht, von einer hämorrhagischen Entzündung zu sprechen. Die überfüllten Kapillaren *müssen*

endlich bersten. Überall im Bindegewebe finden sich zahlreiche Blutungsherde. Diese hochgradige Hyperämie und serös-hämorrhagische Transsudation schildern auf eindrückliche Weise die uns am Arsen bekannten charakteristischen Ernährungs-Stoffwechselstörungen. Zum Teil gerinnt das noch in den Gefäßen gebliebene Blut, die Zirkulation sistiert bald vollständig. Die Erythrozyten (welche auch einen Teil der Gefäße in dichten, thrombenähnlichen, jedoch fibrinlosen Paketen vollstopfen) werden ebenfalls durch Lysis und Rhexis zerstört. Pyknose der Pulpazellen und Odontoblasten tritt auf. — Ein eigentlicher Substanzverlust, in der Richtung einer Ätzung deutend, lag also nirgends vor, die Gewebselemente blieben fast unverändert. Es erliegen binnen kurzem sämtliche Elemente der Pulpa der Nekrose. Schuld daran trägt nicht eine typische Ätzung, sondern die Zusammenwirkung einer nur für Arsen spezifischen Zerstörung des Zellprotoplasmas zusammen mit Kapillarvergiftung und -verstopfung samt deren Konsequenzen. Der Stoffwechsel wird unterbrochen, daher bald Functio laesa und Zerfall der Zellen.

*Nervarsen.* Unter den Möglichkeiten der Applikationsform wurde vorhin diese vierte Substanz absichtlich umgangen, um nun eingehender beschrieben zu werden. Ausgegangen wird von der Idee, ein Metall dem Körper in einer, seiner eigenen physiko-chemischen Struktur verwandten Form einzuverleiben. Das Nervarsen, vom Serum- und Impfinstitut Bern (Chefchemiker Dr. *Eckmann*) hergestellt und in unserer klinischen Abteilung für die Devitalisation ausschließlich verwandt, ist eine Kombination des Arsentrioxyds mit kolloidalen Systemen, in bequemer Trockenform und chemisch genau dosiert. Das Präparat, in einer Gallerte eingeschlossen, muß mit einem feuchten Medium in Verbindung treten; erst dann diffundiert das fein dispersierte $As_2O_3$ heraus und entfaltet auf seinem weiteren Diffusionsweg die der arsenigen Säure eigentümlichen Wirkungen. Von chemisch-biologischer Wichtigkeit ist der hohe Dispersionsgrad, wobei man berechtigt ist, an Adsorptionsvorgänge zu denken. Die Pulpa, selbst eine kolloidale Phase und mesenchymatöser Struktur, tritt in Verbindung mit der Arsen-Gallerte. Durch diese Anordnung

dürfte von vornherein ein Wirkungsoptimum gewährleistet sein. — Was nun die Dosierungsfrage anbelangt, so wird es ja ein für alle Male eine Utopie bleiben angesichts der so großen individuellen Schwankungen, eine Gewichtszahl zu eruieren, deren man sich zukünftig ausnahmslos bedienen könnte und von welcher immer die gleiche erwünschte Wirkung zu erwarten wäre. Die außerordentliche Variationsbreite der biologischen Verhältnisse erlaubt die Anwendung exakter, errechneter oder sogar nur mittelst der Empirie aufgestellter Gesetzmäßigkeiten, nur bis zu einem gewissen Grade. — Auch wenn uns unser zahnärztliches topographisches Wirkungsfeld noch so klein und gegenüber all diesen Betrachtungen unbedeutend erscheint: Es lehrt uns die Erfahrung, auch hier mit vollster Berechtigung und in weitgehendstem Maße mit zellulär und hormonal verschiedenen Bereitschaften zu rechnen, verschiedener Reaktionsfähigkeit und noch mit andern wichtigen Faktoren, welche moderne Anschauungen der allgemeinen Pathologie bei allen Krankheitsbildern zu berücksichtigen pflegen. Es wäre verfehlt, die von uns beobachteten Fälle auf den gleichen, als Versuchskonstante aufgefaßten Nenner zu bringen und bei Abweichungen vom gewohnten Erfolg die Rechnung als falsch zu bezeichnen, was dann hieße: die Flinte ins Korn werfen.

Mit andern Worten: Schwankungen in der Wirkung dürfen uns nicht irre machen, denn sie halten sich ja mit verschwindenden Ausnahmen (Idiosynkrasie z. B.) in gewissen Grenzen. — Verschiedene andere Faktoren müssen auch noch gewürdigt werden, so das Alter des betreffenden Patienten, die Zahngattung, anatomische Verhältnisse in bezug auf Pulpa und Pulpakammer, der Grad der Pulpaerkrankung und die Art der Arsenapplikation. Um unsern Versuchen Vergleichswert zu verleihen, ist es dringend geboten, diese letztgenannten Bedingungen gleichmäßig zu gestalten und gebührend zu betonen. Es ist nicht gleichgültig, ob dieselbe Menge arseniger Säure bei derselben Zahngattung halbjähriger oder zweijähriger Versuchsobjekte, wie z. B. bei Hunden, angewandt wurde. Der Hinweis auf solche Möglichkeiten genüge. Trotz der aufgezählten Gründe, die hauptsächlich in der Inkonstanz

der Gewebsempfänglichkeit und -reaktionsfähigkeit zu suchen sind, erweist sich nach den Erfahrungen der gesamten experimentellen Pharmakologie eine Dosierung als möglich. Ihre Nützlichkeit verfechten, hieße elementar medizinischen Grundsätzen, die heute den Wert von Axiomen haben, das Wort reden. Die Maximaldosis der arsenigen Säure, in der Pharmakopoea Helvetica mit 0,005 angegeben, spricht dafür. Auf die Rolle der gegebenen Dosis als Versuchskonstante ist mehrmals hingewiesen worden. Und mutatis mutandis gilt ähnliches für die Applikationsweise. Aber die Theorie wird in unserm Falle von der praktischen Erfahrung gestützt. Ich sprach bereits von der sehr willkürlichen Größe der Wattebäusche, woran infolgedessen verschieden große Mengen Substanz hängen bleiben. Es herrscht an manchen zahnärztlichen Instituten der Usus, dem Scherbenkobalt, Tricidin etc. Zellstoff beizufügen, um die Anwendung zu erleichtern. Jedermann kann sich davon überzeugen, daß die Verteilung der Masse auf der Zellstoffoberfläche eine höchst ungleiche ist, wovon die klinischen Erfolge der betreffenden Einlagen beredtes Zeugnis ablegen. Die Übertragung solcher pastenartiger Materialien von ihrem Behältnis in die Zahnkavität entspricht in ihren verschiedenen Phasen nicht den hygienisch-praktischen Forderungen, ebensowenig allen andern Vorsichtsmaßnahmen, welche bei der Verwendung solch giftiger Medikamente beobachtet werden müssen. Es läßt sich angesichts der klebrigen Beschaffenheit dieser vielfach gebräuchlichen Devitalisationspasten nicht vermeiden, daß bei den nötigen Manipulationen das Fläschchen selbst, die Instrumente und häufig genug auch die Umgebung der Kavität mit dem gefährlichen Material beschmiert werden. Und dort, wo die technische Möglichkeit besteht, bei direkter Berührung mit lebendigem Gewebe relativ keimfrei zu operieren, sollte unser aseptisches Gewissen nicht stumm bleiben. Der so und so lange in den Fingern gedrehte Wattebausch als Einlageträger entspricht wohl kaum diesen Forderungen. — Die einzig zulässige Form der Einlage, welche keinen der genannten Mängel aufweist, ist demnach diejenige einer Tablette, welche eine ganz genau abgewogene Menge arsenige Säure enthält und sich ohne jeden nicht asep-

tischen Träger mit sterilem Kugelinstrument in die Kavität einbringen läßt.

Eine große Zahl von Versuchen, auf die jedoch hier nicht weiter eingegangen werden kann, hat erwiesen, daß zur vollständigen Devitalisation einer menschlichen Pulpa unter Umständen schon die winzige Menge von 0,00016 g $As_2O_3$ genügt. Die gebräuchlichen Nervarsen-Tabletten enthalten nun eine Dosis von 0,00079 g arseniger Säure.

Die klinischen Erfahrungen, welche an unserer Abteilung in tausenden von Fällen mit diesem Präparat gemacht worden sind, berechtigen uns anzunehmen, daß das Nervarsen sehr viel zur Ehrenrettung des Arsens überhaupt beitragen wird. Der Gehalt einer einzelnen Tablette liegt so weit unter der Maximaldosis, daß ein Verschlucken derselben ohne jeden schädigenden Einfluß auf den Organismus des Patienten bleiben würde. Die Arsenmenge, welche ein auch nur stecknadelkopfgroßer Wattebausch in den Zahn transportiert, beträgt 20- bis 30mal mehr als laut der angegebenen Versuche für die Devitalisation einer Pulpa notwendig wäre (Prof. *O. Müller*, Die Verwendung des kolloidalen $As_2O_3$ zur Devitalisation der Pulpa, Sch. M. f. Zahnheilk. 1924, Heft 6). Die Reaktionen seitens des Periodontiums auf Nervarsen, selbst bei Einlagen von zwei Tabletten und Liegedauer einer Woche, sind gleich null oder fast null.

Es zeigt sich bei der Eröffnung, daß die ganze Menge Arsen aufgebraucht worden ist; von der Einlage ist nichts mehr zu sehen. Nach ihrer Diffusion — die Pulpa ist nun genügend nekrotisiert — ist eine weitere Reizung der Wurzelhaut, auch wenn erst nach mehreren Tagen geöffnet wird, ausgeschlossen. Nach unsern klinischen Erfahrungen, die ich hier meinen histologischen Nachprüfungen im Tierexperiment vorgängig in Kürze anführen möchte, bleibt die Nervarsen-Tablette weit unter der periodontalen Arsengiftgrenze. Die Applikation ist die denkbar einfachste, sauberste und zeitersparend, die Tiefenwirkung eine sehr gute. Sogenannte Arsenperiodontitis haben wir nach Nervarsen höchst selten und dann in so schwachem Maße beobachtet, daß die Wurzelhaut, diese so lebens- und abwehrkräftige Membran, ohne weiteres damit

fertig wurde. Mit dem Verhalten des Periodontiums aber steht und fällt die Zukunft des betreffenden Zahnes. Unsere *klinischen* Erfahrungen erlauben uns also über das Nervarsen folgende Schlüsse: Die schmerzlose Exstirpation der Wurzelpulpen, selbst bei Applikation der Tablette auf noch nicht perforiertem Pulpendach, beweist, daß die Diffusion unseres Medikamentes in gewünschtem Ausmaß und nach klinisch gewohnter Zeit erfolgt ist; das Ausbleiben von periodontitischen Reizerscheinungen erlaubt uns die Annahme, es sei bei Anwendung solch minimaler, jedoch für unsern Zweck absolut genügender, abgemessener Arsenmengen auch eine gewisse Tiefenregulierung möglich geworden. Gewiß geben wir zu, daß Arsenik in Form einer chemisch-kolloidalen Substanz, auf dem Blutwege transportiert, kein Foramen apicale kennt. Eine Kontraindikation können wir jedoch darin auf gar keinen Fall erblicken, da die über das Foramen hinaus gelangte Quantität As viel zu gering ist, um dort irgendwelche Schäden ernsthafter Natur hervorrufen zu können. Chemisch-quantitative Analysen, welche nicht auf diesen praktischen Gesichtspunkten basieren, sind eher spekulativer Natur und können uns nicht zur apodiktischen Abkehr von der Arsenmedikation bewegen.

Es folgen nun einige histologische Versuche, die zum Verständnis obiger geforderter Thesen dienen mögen.

## III. Tierversuche.

Es wurden bei zwei Hunden eine Anzahl verschieden befristeter Arseneinlagen gemacht, angewandt wurde je eine Tablette Nervarsen, enthaltend 0,00079 g arsenige Säure. Von den Hunden war der eine ein halbjähriger Dachshund, der andere ein Bastard von drei Vierteljahren. Die Tiere erhielten, eine Stunde vor Beginn der Operation, subkutan ½ ccm folgender Lösung:

| | |
|---|---|
| Morph. hydrochlor. | 2,0 |
| Atropin. sulfur. | 0,05 |
| Phenol. liquefact. gtt. | II |
| Aq ad | 100,0 |

Unmittelbar vor dem Eingriff wurde noch mittelst Äther und Esmarchscher Maske die nötige Narkosentiefe herbeigeführt. Unter streng aseptischen Kautelen wurde der betreffende Zahn aufgebohrt, die Pulpa leicht angeritzt und mit einem in absoluten Alkohol getauchten Knopfinstrument eine Tablette Nervarsen eingelegt und mit Harvardzement oder Silberamalgam verschlossen.

Es scheint mir gerechtfertigt, hier einige Bemerkungen über die Zahnverhältnisse beim Hunde einzuflechten. Bücher oder sonstige Arbeiten zahnärztlicher Provenienz, welche diese Verhältnisse anläßlich ihrer Berichte über Versuche beim Hund gewürdigt und erwähnt hätten, habe ich nicht gefunden. Der Verlauf eines meiner Versuche hat mich aber bewogen, mich über diese elementaren anatomisch-physiologischen Tatsachen, die doch für Tierversuche von fundamentaler Bedeutsamkeit sind, in der tierärztlichen Literatur zu orientieren.

Das vollständige Milchgebiß des Hundes wird durch folgende Zahnformel für eine Kieferhälfte dargestellt:

$$I\,\frac{3}{3};\ C\,\frac{1}{1};\ PM\,\frac{4}{4},\ \text{also 32 Zähne.}$$

Davon erscheinen jedoch die vierten Prämolaren erst längere Zeit nach der Geburt, wechseln nicht und können somit zum definitiven Gebiß gerechnet werden. Die Prämolaren werden von hinten nach vorn gezählt, so daß der der Medianlinie zunächst stehende $PM_4$ wäre. Über den Durchbruch der Milchzähne ist folgendes zu sagen: Die Schneidezähne erscheinen im Alter von 4 bis 6 Wochen, werden jedoch sehr bald ausgestoßen und ersetzt; die Eck- oder sog. Hakenzähne brechen mit 3 bis 4 Wochen durch. Von den Prämolaren erscheinen $PM_2$ und $PM_3$ in der 3. bis 6. Woche, der $PM_1$ in der 8. Woche und der $PM_4$ (sog. Wolfszahn) mit 5 bis 6 Monaten.

Das definitive Gebiß enthält 42, bisweilen sogar 44 Zähne in folgender Verteilung:

$$I\,\frac{3}{3};\ C\,\frac{1}{1};\ PM\,\frac{4}{4};\ M\,\frac{2}{3},$$

wozu in seltenen Fällen sich im Oberkiefer ein dritter Molar gesellt.

Die Zahl der PM und M kann je nach Länge des Oberkiefers um einen Zahn variieren.

$PM_1$ oben und $M_1$ unten sind beim Hund am größten und werden als Reiß- oder Fleischzähne bezeichnet (Dentes sectorii). Die Canini heißen bei allen Karnivoren Hunds- oder Fangzähne, auch Hackenzähne. Die Molaren werden nicht ersetzt, es gehen ihnen keine Milchzähne voraus. Der Durchbruch der bleibenden Zähne vollzieht sich an folgenden Zeitpunkten:

In der Regel sind bei einem halbjährigen Hunde alle drei Schneidezähne durchgebrochen (im Zeitraum vom 2. bis 6. Monat); es erscheint als erster der zentrale, als letzter der am weitesten lateral stehende Incisivus. Die Hackenzähne (Canini) brechen mit 4½ bis 6 Monaten durch, die Prämolaren mit 5 bis 5½ Monaten und die Molaren endlich mit 4 bis 7 Monaten, so daß ein 8 Monate alter Hund im Besitz seines vollständigen definitiven Gebisses ist.

Aus diesen kurzen Angaben erhellt, daß es beim Hunde noch viel weniger möglich ist als beim Menschen, zeitlich engbegrenzte, als Konstanten zu verwertende Normen für den Durchbruch der einzelnen Zähne aufzustellen. Dies um so mehr noch, als die Verhältnisse bei den einzelnen Hunderassen unter sich Differenzen aufweisen, was von vielen Tierärzten und Tierzüchtern bestätigt wird. Immerhin liegt die Annahme nahe, es sei die oben genannte große Variationsbreite nicht zuletzt den viel zu spärlichen vergleichend anatomischen Beobachtungen auf diesem Spezialgebiet zuzuschreiben.

Auch über die Daten bezüglich Beginn und Abschluß des Wurzelwachstums lassen sich beim Hund keine konstanten Angaben machen. Die Veterinäre, aber auch die Hundezüchter, welch letzteren wohl die meisten Erfahrungen zu Gebote stehen, betonen einstimmig die Unmöglichkeit, Altersbestimmungen auf Grund des Zahnbestandes, morphologischer Betrachtungen etc. vorzunehmen. Wir können allgemein klinisch gesprochen sagen: Im Augenblick, wo wir am Hundezahn irgendwelche experimentelle Eingriffe (z. B. Einlagen!) vornehmen, schweben wir in einer gewissen Unsicherheit über

die derzeitigen Wachstumsverhältnisse in der Apexgegend. Der Zahn kann schon vor unverhältnismäßig langer Zeit durchgebrochen, das Foramen aber noch weit offen sein. Umgekehrt erfährt die Pulpa mancher Zähne beim Hund eine frühzeitige, sehr weitgehende Atrophie, manchmal bis zu vollständiger Verknöcherung des Kavums. Alle diese Umstände erschweren die letzten Endes bei jedem Tierversuch erstrebten Rückschlüsse auf den Menschen ungemein, gebieten uns jedenfalls, bei solchen Schlüssen sehr vorsichtig zu sein.

Ich komme nun auf meine Versuchsreihe zurück. Sie gestaltete sich wie folgt:

1. Je eine Tablette Nervarsen in $\underline{3|3}$; Verschluß mit Steinzement, Liegedauer 3 Tage.
2. Je eine Tablette Nervarsen in $\underline{9|9}$; Verschluß mit Silberamalgam, belassen 7 Tage.
3. Je eine Tablette Nervarsen in $\overline{9|9}$; Verschluß mit Silberamalgam, Liegedauer 5 Tage.
4. Je eine Tablette Nervarsen in $\overline{3|3}$; Verschluß mit Silberamalgam; nach 10 Tagen Liegedauer: Entfernung des Verschlusses, Pulpaüberkappung mit Jodoformzement und weiteres Belassen für 45 Tage.
5. Je eine Tablette Nervarsen in $\overline{2|2}$; Verschluß mit Steinzement; Liegedauer 10 Tage.

Die Hunde wurden nach Ablauf der Versuchsfrist durch überdosierte Morphiuminjektion und nachfolgende Erstickung mit Chloroform ad exitum gebracht, die entsprechenden Zähne samt den angrenzenden Knochenpartien würfelförmig ausgesägt und zunächst in 10% Formalinlösung fixiert.

Weitere Behandlung: Entkalkung in einem Gemisch von 10% Formalin und Ameisensäure, 1 : 1, welcher Vorgang etwa einen Monat beanspruchte, hierauf Herstellung der Schnitte mit dem Gefriermikrotom, in durchschnittlicher Dicke von 15 bis 25 $\mu$. Färben der Präparate mit Hämatoxilin-Eosin wie üblich.

## IV. Ergebnisse der histologischen Untersuchung.

*Versuch 1.* (NB. Ich verlasse aus bestimmten Gründen die oben angegebene Reihenfolge.) Je eine Tablette Nervarsen in $\overline{9|9}$; Verschluß mit Silberamalgam; Liegedauer 5 Tage.

Ergebnis: Die Struktur der Pulpa ist in allen Teilen noch vollständig erhalten. Noch keine bedeutenden Extravasate. Deutliche Hyperämie, besonders die Gefäße in der Nachbarschaft des Apex sind stark dilatiert. Das Periodontium zeigt eine kaum nennenswerte Hyperämie, ein diesbezüglicher quantitativer Unterschied des Zustandes seiner Gefäße im allgemeinen gegenüber denjenigen dicht an der Regio ramificationis ist nicht zu konstatieren, ebensowenig irgendwelche pathologische Veränderung in der Struktur der Wurzelhaut und des Knochens.

*Versuch 2.* Je eine Tablette Nervarsen in $\underline{9|9}$; Verschluß mit Silberamalgam; Liegedauer 7 Tage.

Ergebnis: Nicht sehr von Versuch 1 abweichend. In der Pulpa mächtige profuse Blutungen, der unterste Drittel der Kanäle gleicht einem einzigen Blutpfropf, riesige Ansammlung teils agglutinierter Erythrozyten. Gefäße aber noch teilweise erhalten. — Die Hyperämie des Periodontiums ist demgegenüber eine sehr unbedeutende. An vereinzelten Stellen kleine Blutungen ins Bindegewebe (dies jedoch nicht im apikalen, sondern im alveolären Abschnitt). An den gleichen Stellen Howshipsche Lakunen mit wenigen Osteoklasten. Ein bedeutsamer Umbau an der Knochenperipherie ist jedoch nicht zu erkennen, ebensowenig eine qualitativ oder quantitativ veränderte Anordnung der Bindegewebselemente.

*Versuch 3.* Je eine Tablette Nervarsen in $\overline{2|2}$; Verschluß mit Steinzement. Liegedauer: 10 Tage.

Ergebnis: In der Pulpa starke Hyperämie. Die Gefäße sind prall elastisch gefüllt und erweitert. Ihre axiale Anordnung wird sehr schön erkenntlich. Es fällt auf, wie gut die Pulpa strukturell noch erhalten ist; in meinen quergeschnittenen Präparaten ist der Odontoblastensaum noch restlos intakt erhalten. – Periodontium: Hier nun sehr auffällige Ab- und Anbauvorgänge. Lakunäre Knochenresorption. Zahl-

reiche Osteoklasten. Demgegenüber setzen bedeutsame produktiv-reparatorische Vorgänge ein: Korrespondierender Aufmarsch von Osteoblasten, als deren Produkt bereits eine Schicht osteoider Neuanlagerung zu erkennen ist. Wir konstatieren hier also Umbauvorgänge, ausgelöst durch die Arseneinlage. Das Gewebe befindet sich in einem Zustand von hoher Reaktionsfähigkeit.

*Versuch 4.* Je eine Tablette Nervarsen in $\overline{3|3}$; Verschluß mit Silberamalgam. Nach 10 Tage Liegedauer: Entfernung des Verschlusses, Pulpaüberkappung mit Jodoform und Jodoformzement und weiteres Belassen für 45 Tage.

Ergebnis dieser Dauereinlage: Von der Pulpa sind nur noch spärliche, den Kanalwänden adhärierende, nekrotische Fetzen geblieben. Das Periodontium bietet in allen Teilen den Anblick einer chronischen Wurzelhautentzündung. Dicht ums Foramen apicale, zirkulär angeordnet, liegt ein großer Leukozytenherd, einem Granulome gleichend. Teilweise ausgefallenes nekrotisches Material. Durch eine breite, derbe Bindegewebsmembran ist dieser Herd demarkiert. Es schließt sich aber ein zweiter ebenso starker Abszeß an, welchen eine zweite, das Ganze umfassende weitere Kapsel scharf gegen die Knochenumrandung absetzt. Um die Wurzelspitze und weiter hinauf gingivalwärts hat sich, ausstrahlend vom Entzündungsherd, aber auch zum Teil primär (Arsenwirkung durch den Dentin-Zementmantel) fibrilläres Bindegewebe neu gebildet; daneben längs der Wurzel sehr starke zelluläre und hormonale Infiltration. Die Markräume sind von der Entzündung nicht ergriffen. Diese gesamten pathologischen Ereignisse haben nach einer lebhaften Tätigkeit aller Neubildungs- und Abwehrelemente gerufen. Dem Erscheinen der zahlreichen Makrophagen stehen als Antwort reparatorische Vorgänge in Form von Osteoblastenketten und ihren Produkten gegenüber. Anbau neuer Knochensubstanz mit Vorlagerung eines dichten, abwehrenden Bindegewebes, tangential dem weitesten Vordringen der Leukozyten. Der große Vorzug der Nervarsentablette: ihre rasche Erschöpfung an arseniger Säure, macht sich dahin bemerkbar, daß durch die relativ frühzeitige Ausschaltung des schädigenden Reizmomentes sich diese wich-

tigen, erwünschten Abwehr- und Reparationsprozesse ungestört vollziehen können.

*Versuch 5.* Je eine Tablette Nervarsen in $\frac{3|3}{}$; Verschluß mit Steinzement, Liegedauer 3 Tage.

Ergebnis: Die Wirkung der Einlage war in diesem Falle von einer auf den ersten Blick erstaunlichen Heftigkeit. Die beiden Zähne zeigten sich am dritten Tag bläulich verfärbt und so gelockert, daß man sie mit der Pincette aus den Alveolen nehmen konnte. Periodontium und anschließende Knochenpartie vollständig nekrotisch. Die Knochenwunden waren nach Verlauf weniger Tage abgeheilt und geschlossen. Die Erklärung dieses scheinbaren Ausnahmefalles wird leicht im Hinblick auf das, was ich früher vom Durchbruch der Hundezähne ausgeführt habe. Schon makroskopisch erkannte man ein noch weit offenes, fast stecknadelkopfgroßes Foramen. Die beiden Zähne waren erst durchgebrochen, ihr Wurzelwachstum war erst bis zur Hälfte der normalen Länge gediehen. Das Arsen hatte freien Weg bis in den Knochen hinein, und hierauf beruhten die großen Zerstörungen.

## V. Zusammenfassung der Resultate.

1. Die Wirkung des Nervarsens auf das Periodontium und den Alveolarknochen des Hundes zeigt sich im histologischen Bilde mit Sicherheit erst nach 7 bis 10 Tagen. Dabei ist das Bild kurz gefaßt folgendes: Hyperämie, Extravasate, Blutungen, Auftreten von Osteoklasten.

2. Zugleich mit der hier geschilderten Wirkung auf das Periodontium finden wir in der Umgebung eine erhöhte Gewebstätigkeit, die sich im Anbau von Knochen äußert: Auftreten von Osteoblasten und eines osteoiden Saumes. Es kann diese gesteigerte Gewebstätigkeit auch als erhöhter Bereitschaftsgrad des Gewebes im Sinne einer Abwehrraktion aufgefaßt werden.

3. Diese Annahme wird gestützt durch das histologische Bild bei der Dauereinlage, wo es nach 45 Tagen zur Ausbildung eines Granuloms mit derber Bindegewebshülle gekommen ist.

4. Die anatomischen Feststellungen über das Gebiß der Hunde lassen es angezeigt erscheinen, zu Versuchen über Periodontium und Alveolarknochen mindestens 1 bis 1½ Jahre alte Tiere zu verwenden.

## VI. Literatur.

*Aschoff, Ludwig.* Pathologische Anatomie.
*Black, G. V.* Konservierende Zahnheilkunde.
*Eckmann, A.* Beiträge zur Chemie des Nervarsens. (Schweiz. Monatsschrift für Zahnheilkunde 1924.)
*Euler, H.* Pathohistologie der Zähne. (München 1927.)
*Franck-Martin.* Handbuch der Anatomie der Haustiere.
*Gegenbaur, Carl.* Vergleichende Anatomie der Wirbeltiere.
*Hartkopp, Hugo.* Der Chemismus des Arsentrioxyds im lebenden Pulpagewebe. (Inaugural-Dissertation, Kiel 1920.)
*Heinze, Franz.* Untersuchungen über den Verbleib des Arsens nach Arsen-Applikation. (Deutsche Monatsschrift für Zahnheilkunde 1924.)
*Kantorowicz, A.* Klinische Zahnheilkunde.
*Krichler, Franz.* Katechismus der Hunderassen.
*Külz, Fritz.* Über kolloidales Arsen. (Archiv f. experim. Pathologie, Leipzig 1921.)
*Leydig.* Handbuch der vergleichenden Anatomie.
*Meier* und *Gottlieb.* Experimentelle Pharmakologie.
*Misch, Julius.* Grenzgebiete der Medizin und Zahnheilkunde.
*Müller, Franz.* Pharmakologie für Zahnärzte.
*Müller, Oskar.* Die Verwendung des kolloidalen $As_2O_3$ zur Devitalisation der Pulpa. (Schweiz. Monatsschrift für Zahnheilkunde 1924.)
*Poulson.* Pharmakologie.
*Rebel, Hans Hermann.* Arsen- oder Injektionsanästhesie. (Deutsche Monatsschrift für Zahnheilkunde 1924.)
*Scherbel, Hans.* Über die Wirkungen der arsenigen Säure auf die Zahn-Pulpa. (Inaugural-Dissertation, Leipzig 1920).
*Schimkewitsch.* Vergleichende Anatomie der Wirbeltiere.
*Walkhoff, Otto.* Lehrbuch der konservierenden Zahnheilkunde.
*Wiedersheim, Robert.* Vergleichende Anatomie.

## VII. Nachtrag.

Erst nach Abschluß dieser Arbeit gelangte ich in den Besitz zweier soeben erschienener Aufsätze, zu denen ich noch kurz Stellung nehmen möchte.

1. *Balters, Wilhelm.* Beiträge zur Frage der Wurzelbehandlung. (D. M. f. Z. Juni 1927.)

Der Autor stellte eine Reihe von Versuchen an, um die Wirkung des As in der Zahnumgebung zu studieren. Er stellte fest, daß nach Einlagen auf die Pulpenstümpfe das As schon nach kurzer Zeit durch das Dentin diffundiert sein mußte und «schwere Schädigungen in der Zahnumgebung» hervorrief. «Es war eine direkte Arseneinwirkung festzustellen, die sich in Nekrotisierung periodontaler Gewebsbezirke zu erkennen gab.» Dies kommt besonders dann in Betracht, wenn unter Anästhesie die Kronenpulpa entfernt und Arsen auf die Stümpfe gelegt wird. Diese Methode wird an unserer klinischen Abteilung nicht geübt, ich brauche mich daher im Rahmen dieser Arbeit nicht mit ihren möglichen Folgen zu beschäftigen. *Balters* konstatiert solche Schädigungen besonders dann, wenn das Arsen nahe dem Gingivalrand oder dem Interradikular-Raum gelegt worden war. — Hinsichtlich der schon einmal genannten Resultate einer ganz neuen chemischen Untersuchung von *Lenzin* (Basel), wonach As wirklich sehr bald durch den Dentinmantel diffundiert, sind *Balters'* Ansichten und Empfehlungen für andere vorsichtige Placierung der Einlage vielleicht beherzigenswert. Es kommt jedoch auch hier wieder auf die Menge des eingeschlossenen As an, und ich glaube, daß bei Verwendung des von mir befürworteten dosierten Nervarsens die diffundierende Menge so unendlich klein ist — auch noch im Verhältnis zur hohen Giftigkeit der arsenigen Säure — daß, wenn sie überhaupt einen Einfluß auf ihre Umgebung hat, dieser höchstens wertvoll stimulierend und nur von kurzer Dauer ist. — «Solange das As lag, solange wirkte es kontinuierlich fort, zu einer Demarkation des nekrotisierten Teils konnte es nicht kommen, da eine solche schon vom As wieder überrannt worden wäre.» Dies wird eben dann *nicht* der Fall sein, wenn eine minimale, gerade zur Nekrotisierung der Pulpa genügende Quantität eingelegt wurde. Da *Balters* keine Angaben darüber macht, wieviel Arsen er pro Einlage benutzte, sehe ich keine Veranlassung, die Ergebnisse seiner Versuche den meinen gegenüberzustellen.

$\overline{9|9}$; Liegedauer: 5 Tage.



$\overline{9|9}$; Liegedauer: 5 Tage.

$\underline{9|9}$ : Liegedauer: 7 Tage.

$\overline{2|2}$ : Liegedauer: 10 Tage.

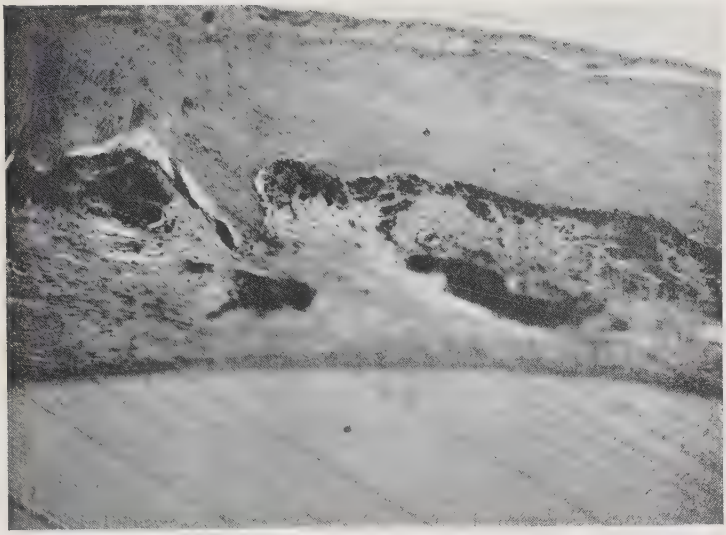

$\overline{2}|\overline{2}$ ; Liegedauer: 10 Tage.

$\overline{3}|\overline{3}$ ; Liegedauer: 45 Tage.

2. *Heinze, Franz.* Arsenstudien V. (Interdentalnekrose von Schleimhaut und Kieferknochen nach Arsenapplikation).

Der zu Beginn dieses Aufsatzes gebrauchte Satz: «... die vielen Gefahren, welche das in Art und Reichweite seiner Wirkung a priori unberechenbare Arsen mit sich bringt ...», braucht hier nicht kommentiert zu werden; es würde dies nur eine Wiederholung von früher Gesagtem ergeben. Die Gefahr der Papillarnekrose und aller davon gefolgten Geschehnisse ist wie gesagt bei Anwendung schmieriger oder bröckeliger Substanz recht groß.

Nach den Ergebnissen *Heinzes* bekommt man nach einer Liegedauer der Einlagen von 1 bis 13 Stunden nur selten eine Nekrose zu Gesicht. Ich erinnere daran, daß der Gehalt der Nervarsentablette in einem nicht viel größeren Zeitraum verbraucht ist, daß hingegen auch die kleinsten Wattebäusche mit Kobalt, die unsere Finger zu drehen vermögen, nach einer Woche noch bei der Herausnahme reichlich Material enthalten und makroskopisch unverändert sind.